Aus der Klinik und Poliklinik für Nasen-,
Hals- und Ohrenkrankheiten der Universität Marburg a. d. Lahn
(Direktor: Prof. Dr. Uffenorde)

Über einen Fall eigenartiger Nekrose im Oberkiefergebiet nach Ozäna und Kieferhöhlenempyem

Inaugural-Dissertation

zur

Erlangung der Doktorwürde

in der

Medizin, Chirurgie und Geburtshilfe

der

Hohen Medizinischen Fakultät
der Hessischen Philipps-Universität zu Marburg a. d. Lahn

vorgelegt von

Hellmuth Lüdtke

aus Stettin

Mit 2 Abbildungen im Text

1 9 3 1

Verlag von Curt Kabitzsch / Leipzig

R. UNIV.
BIBLIOTHEEK
LEIDEN

Bekanntlich können außer Noma, Lues und Tuberkulose auch Erkrankungen durch Einwirkung von Phosphor und Chromsäure und ähnliches zu schwersten, destruierenden Prozessen im Oberkiefergebiet führen. Meist gehen dabei phlegmonöse, ostitische und osteomyelitische Prozesse nebeneinander her. Die differentialdiagnostische Abgrenzung kann außerordentlich schwierig sein. Ein örtlicher nomatöser Prozeß pflegt auf Allgemeinerkrankung, wie Masern, Scharlach, Grippe usw. zu folgen. Auch die Einwirkung von Phosphor oder Chromsäure hat gewöhnlich erst ganz allmählich schwere Zerstörungen zur Folge. Ich möchte hier über einen Fall berichten, bei dem es zu fortschreitendem Zerfall des Weichteil- und Knochengewebes am Oberkiefer kam, ohne daß eine bestimmte Ursache wahrscheinlich gemacht werden kann.

Wenn ich zunächst die Krankengeschichte bringen darf, so handelt es sich hier um einen 50 Jahre alten Arbeiter, A. N. aus Ginseldorf. Aus der Krankengeschichte ist zu erwähnen, daß N. 1897 an Lungenentzündung erkrankte, sonst ist er angeblich immer gesund gewesen. Im März 1926 endonasale Operation durch einen Facharzt, über die wir nichts Genaues in Erfahrung bringen konnten.

Seit letztem Winter hat der Kranke viel Kopfschmerzen, dauernd Sekretion aus der Nase. Es gehen stark riechende Borken und dünnflüssiges Sekret aus beiden Nasenseiten ab. N. begab sich deshalb vor 14 Tagen in die poliklinische Behandlung der Marburger Ohrenklinik, wo ein doppelseitiges sehr fötides Kieferhöhlenempyem festgestellt wurde. Tägliche Nasenspülungen hatten keinen Erfolg. N. wird zwecks Operation aufgenommen (5. IX. 27).

Allgemeinbefund: 50jähriger mittelgroßer Mann in gutem Ernährungszustand. Haut und sichtbare Schleimhäute gut durchblutet. Keine Ödeme, keine Exantheme. Körperwärme 37,1.

Augen: Pupillen sind mittelweit, gleich rund und reagieren prompt und ausgiebig auf Licht und Konvergenz. Kein Nystagmus.

Hals: Keine Drüsenschwellung.

Thorax: Lungengrenzen vorn 6. Rippe, hinten 10. Brustwirbeldorn. Grenzen sind verschieblich. Überall normaler Klopfschall und weiches Vesikuläratmen.

Herz: Rechte Grenze der relativen Dämpfung entspricht dem rechten Sternalrand. Spitzenstoß im 5. Interkostalraum, palpabel. Grenzen nach links nicht verbreitert. Töne über allen Ostien rein, Aktion ist regelmäßig. Pulsfrequenz 80.

Abdomen: Ist überall weich und eindrückbar. Milz und Leber sind nicht nachweisbar vergrößert. Der Urin ist frei von Eiweiß und Zucker.

Kopf: Ist nicht druckempfindlich. Das Sensorium ist frei.

Nerven sind ohne pathologischen Befund. Reflexe sind überall auslösbar und gleich. Hirnnerven und Augenhintergrund o. B.

Besonderer Befund: Ohren: rechts o. B., links: Cerumen, nach Spülung o. B.

Nase: Rechts sehr eng. Reichliche Borkenbildung. Muscheln sehr atrophisch. Fötider Pus. Links wie rechts.

Nase ist äußerlich nach links verbogen.

Mundhöhle: Zunge mäßig feucht, etwas belegt.

Gebiß: Alveolarpyorrhoe schwersten Grades.

Postrhinoskopisch Schleim, keine besonderen Veränderungen, namentlich keine umschriebene Schleimhautentzündung.

Ausgiebige Spülung der Nasenhaupthöhle fördert fötide Borken zutage.

Spitze Kieferhöhlenspülung links fötider Pus.

Spitze Kieferhöhlenspülung rechts fötider Pus.

6. IX. Radikale Kieferhöhlenoperation nach Caldwell-Luc beiderseits in Lokalanästhesie (Oberarzt Dr. Loebell).

Typischer Schnitt rechts oberhalb der Zahnreihe. Die eröffnete Kieferhöhle ist mittelgroß, hat ausgeprägte Buchten. Auf der verdickten Mukosa findet sich übelriechender, z. T. eingedickter Eiter in reichlicher Menge. Die Schleimhaut wird im ganzen entfernt und eine breite Öffnung nach der Nase mit Bildung des Boenninghausschen Lappens geschaffen. Primärschluß der Mundwunde. Die linke Kieferhöhle wird in der gleichen Weise eröffnet und bietet fast den gleichen Befund wie die rechte.

9. IX. Nachdem der Kranke 2 Tage hoch gefiebert hat, ist die Temperatur heute zur Norm abgefallen. Die Wangenschwellung beiderseits ist mäßig stark. Die anfangs stark ausgeprägten Kopfschmerzen haben erheblich nachgelassen. N. klagt noch über Stiche in der Lunge. Lungenuntersuchung durch einen Internisten (Oberarzt Dr. Eimer). Herz und Lunge o. B.

13. IX. Alle 2 Tage Nasenspülung und stumpfe Kieferhöhlenspülung.

16. IX. In der Nase beiderseits noch reichliche Borkenbildung. Mäßige Schleimabsonderung aus beiden Kieferhöhlen. Entlassung.

Wiederaufnahme am 6. I. 28.

N. hat nach seiner Entlassung wieder gearbeitet. Er wurde hier poliklinisch weiter behandelt (Nasen-Kieferspülung). Er klagte in den letzten Wochen über Schmerzen im linken Oberkiefer, auch in den Zähnen; außerdem über Kopfschmerzen. Am harten Gaumen links fand sich zunächst eine kleine geschwürige Durchbruchstelle. Am 25. II. 27 angestellter Wassermann im Blut ergab: WR: negativ; Sachs-Georgi: negativ; Goldsol: negativ; Meinicke: negativ. Zunehmende Schmerzen im linken Oberkiefer, beginnende Schwellung der linken Gesichtshälfte mit leichter Rötung, Vergrößerung der Durchbruchstelle am harten Gaumen ließen eine luetische Ätiologie als äußerst wahrscheinlich erscheinen. Es wurde deshalb trotz des negativen Wassermanns in der Hautklinik eine Salvarsankur begonnen. Da N. wegen heftiger Schmerzen fast jede Nacht den behandelnden Arzt zu einer Morphiuminjektion holen muß, bittet der behandelnde Arzt, N. in die Hautklinik aufnehmen zu lassen. Daraufhin Überweisung in die Marburger Hautklinik.

Befund: Nase ist äußerlich hochrot. Die linke Gesichtshälfte ist bis zur Orbita gerötet und geschwollen. Infiltration der linken Oberlippe. Am harten Gaumen links findet sich eine zehnpfennigstückgroße Perforation, schmierig eitrige Ränder. In der Nase beiderseits dicke Borken, noch erheblicher Fötor.

Therapie: Jodkali. Fortsetzung der Salvarsankur in der Hautklinik. Auf die linke Gesichtshälfte feuchte Verbände. Nasenspülungen mit Lugolscher Lösung.

15. I. Die Infiltration der Weichteile nimmt immer mehr zu. N. muß wegen großer Schmerzen täglich Morphium erhalten. Solluxbestrahlungen bringen weder subjektiv Linderung, noch einen Einhalt der fortschreitenden Schwellung. Ein Versuch mit Höhensonnenbestrahlung wurde bald wieder abgebrochen. Auf die Salvarsaninjektion reagiert N. stets mit Temperatursteigerungen, letzthin auch ein deutlicher Schüttelfrost. Fötor unverändert stark.

Urin: Eiweiß positiv. Sediment: Leukozyten, vereinzelt Erythrozyten, Zylinderfragmente.

19.I. Probeexzision am Gaumen in Gegend der Durchbruchstelle.

Histologischer Befund: An dem exzidierten Gewebsstück vom Gaumen finden sich, abgesehen von entzündlichen Veränderungen mäßigen Grades, keine Besonderheiten (Pathologisches Institut).

Infolge der Salvarsanbehandlung wird der Kranke immer hinfälliger. Da außerdem der Prozeß ungehindert fortschreitet, wird die Kur abgebrochen. Die

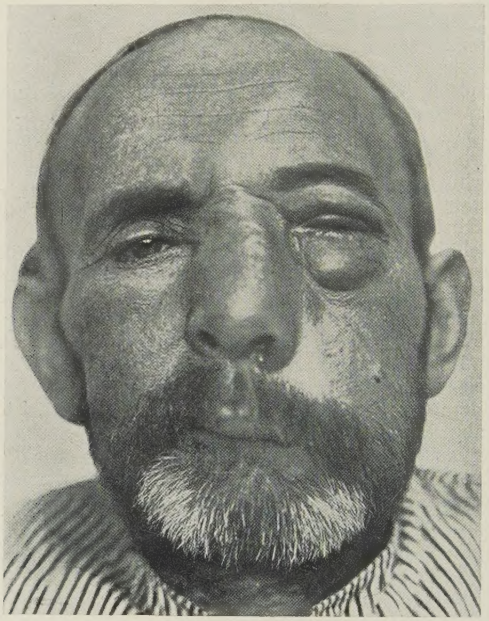

Abb. 1. Aufnahme am 6. II. 1928

Schwellung und Rötung hat die Orbita mitergriffen. Augenlider sind ödematös, fast geschlossen. Bei den Nasenspülungen kommt die Spülflüssigkeit klar zurück. Spülungen werden ausgesetzt.

2. II. Ein Versuch mit Omnadineinspritzungen brachte keinerlei Erfolg. Der Zustand ist unverändert. Da die erste Probeexzision keinen spezifischen Befund ergab, wird nochmals ein Stück exzidiert, und zwar diesmal aus der Oberlippe und der Gegend der Fossa canina.

Histologischer Befund: Neben nekrotischen Gewebsmassen finden sich einzelne Gewebsstücke, die von mehrschichtigem Plattenepithel überzogen sind und eine mäßig entzündliche Zellreaktion unter der Epitheldecke aufweisen; das Bindegewebe ist stellenweise stärker entzündlich infiltriert. An den untersuchten Stücken kein Anhalt für eine maligne Neubildung oder für eine spezifische Erkrankung. Eine Tuberkulinreaktion (subkutane Injektion von Alttuberkulin 1 : 1000) fiel negativ aus. Auch später fand sich kein Anhalt für Tuberkulose. (Auch nicht im Tierversuch!)

6. II. Wegen Zunahme der entzündlichen Schwellungen im Gesicht und wegen der Progredienz des Prozesses wird eine Oberkieferresektion in Aussicht

genommen. Bei einem freundlichst gewährten Konsilium äußert sich Herr Prof. Klapp im gleichen Sinne.

Röntgenaufnahme des Schädels (eine bitemporale und eine okzipitofrontale Aufnahme): Die Nasenscheidewand erscheint sehr dünn; beide Nasengänge sehr weit. Muscheln sind nur als dünne leistenartige Bildungen angedeutet. Die rechte Kieferhöhle erschient im Röntgenbilde vollkommen verschleiert. In noch stärkerem Maße sind beide Siebbein- und Keilbeingegenden vollkommen verschattet. Die Stirnhöhle ist beiderseits mittelgroß, zeigt deutliche Begrenzungslinien, ist ebenfalls aber gleichmäßig rechts wie links etwas verschattet, was auch auf flache Höhlenentwicklung zurückzuführen sein könnte. Die linke Kieferhöhle zeigt sich röntgenologisch als einzige Nebenhöhle einigermaßen normal aufgehellt; nur in den medialen Partien der Höhle ist eine Verschleierung mit unscharfen Grenzen sichtbar.

Abb. 2. Aufnahme am 9. III. 1928

7. II. Oberkieferresektion links (Prof. Dr. Uffenorde): Weberscher Schnitt durch das Filtrum der Oberlippe, dann unter der Nasenöffnung paranasal und am medialen Teil des Unterlides abbiegend und seitlich über den Infraorbitalrand. Zurückklappen des Weichteilwangenlappens. Mit einem breiten Meißel Durchtrennung des harten Gaumens in der Medianlinie. Durchmeißeln des Jochbeines. Darauf läßt sich der Oberkiefer ohne weiteres mit einer Knochenzange herausholen. Ein ganz außerordentlich penetranter Geruch wird wahrnehmbar. Die Nasen- und Kieferhöhle sind erfüllt von inkrustierten Borken. In der Nasenhöhle links starke Veränderung der Schleimhaut. Überall Nekrosen. Die Blutung aus den Ästen der Maxillaris interna läßt sich leicht stillen. Die Periorbita erscheint von dem Orbitalboden bereits abgehoben durch eine Eiterung. Sie ist speckig verdickt und eitrig infiltriert. Das Oberkieferbein befand sich in einem langsam fortschreitenden Sequestrationsprozeß. Einzelne Ligaturen durch die Oberlippe. Tamponade durch die im übrigen von außen offen gehaltene Wunde.

15. II. Entfernung der Situationsnähte der Oberlippe und im Bereich des linken Nasenflügels. Die Weichteile der linken Nasolabialfalte sind nekrotisch. Gesamter Wundbereich des Mundes und der Nase schmierig belegt. Der

nach der Operation geschwundene penetrante Geruch stellt sich wieder ein. Der Kranke hört in letzter Zeit sehr schwer, kann sich auch schwer verständlich machen; ißt sehr wenig, zeitweise redet er irre.

17. II. Lumbalpunktion: Druck nicht erhöht, es werden etwa 20 ccm Liquor abgelassen. Liquor klar. Keine Zellenvermehrung. Pandy: negativ. Nonne: negativ. WR im Liquor: negativ. Sachs-Georgi: negativ. Blutbild: Lymphozyten: 28%, Segmentkernige: 38%, Stabkernige: 31%, Eosinophile: 2%, Monozyten: 1%.

20. II. Wundbereich schmierig-eitrig belegt. Fötor nimmt wieder wesentlich zu. Zunehmende Salivation. Schmierkur wurde begonnen mit Unguentum cinereum.

27. II. Nach sechsmaligem Turnus Bad. Der Kranke hat leichte Durchfälle.

1. III. Zunehmender Kräfte- und Körperverfall. Der Kranke ist dauernd somnolent; kein Zeichen einer Meningitis.

7. III. Die linke Oberlippe stößt sich vollständig ab. Von der Nase steht rechts nur noch ein Stück des Flügels. Entzündung breitet sich auf die rechte Gesichtshälfte immer weiter aus. Zunehmender Kräfteverfall.

11. III. 13,15 Exitus letalis.

Zusammenfassung der Krankengeschichte

Sonst gesunder Mann, der früher einmal eine Nasenoperation, deren Art leider nicht festzustellen ist, durchgemacht hat. Familienvater mit gesunden Kindern, leidet an einer ozänösen Erkrankung schwersten Grades. Wegen doppelseitigen Kieferhöhlenempyems werden beide Kieferhöhlen eröffnet. Nur wenige Monate darauf treten heftige Schmerzen im linken Oberkiefer auf; Wangenschwellung, Knochenauftreibung, Orbitalbeteiligung links bei starkem Fötor, fortschreitende Nekrose des Oberkiefers. Auch die linksseitige Oberkieferresektion vermochte den Zerfallsprozeß nicht zu beeinflussen. Nach 5 Wochen Exitus unter weiteren Knochenzerstörungen. Autoptisch außer dem lokalen Knochenzerstörungsherd: Sepsis.

Sektionsbericht: Die Sektion fand am 12. III. 28 11,45 Uhr statt (Prof. Dr. Versé, L. W. 57/28). Über den Befund wurde folgender Bericht aufgenommen, den zu veröffentlichen mir Herr Prof. Versé freundlichst gestattete:

Äußerer Befund: 1,67 m lange Leiche eines stark abgemagerten Mannes von 38,4 kg Gewicht. Geringe Totenstarre. Haut blaß. An Stelle der linken Hälfte der Oberlippe und Nase findet sich eine weit in die Tiefe reichende Höhle, in deren Grund hinten der weiche Gaumen, die hintere Pharynxwand, das Cavum retronasale und unten die Zunge vorliegt. Die medialen Teile des Oberkieferknochens fehlen. Es steht hinten nur noch der Prozessus pterygoideus und der Hamulus pterygoideus des Keilbeines. Der Knochen ist von Weichteilen entblößt und schmutzig bräunlich verfärbt. Auch der Vomer fehlt, ebenso die Lamina perpendicularis des Siebbeines, so daß beide Nasenhöhlen ein Ganzes bilden. Der harte Gaumen ist vollständig zugrunde gegangen, es steht hinten nur noch der weiche Gaumen. Auch ein Teil der unteren Nasenmuschel ist vorn zerstört. Das linke Nasenbein fehlt, vom rechten die Spitze; der Knochen ragt, vom Periost entblößt, unter der zurückgesunkenen Haut eine Strecke weit vor. In der rechten Oberkieferhälfte steht nur noch der laterale Schneidezahn. Der Eckzahn und die beiden Prämolaren sind gelockert. Das Zahnfleisch schmutzig grauschwärzlich verfärbt. Die ganzen seitlich begrenzenden Weichteile dieser umfangreichen Höhle haben ebenfalls eine schmutzig schwärzliche, bräunliche bzw. bläuliche Färbung, sind besonders nach der Wange hin zundrig zerfallen. Die Haut hängt darüber hinweg. Auch die häutige Nase ist großenteils zerstört und im übrigen ebenso verfärbt. Der linke Orbitalinhalt bildet mit die Begrenzung der Höhle, da der Orbitalboden fehlt; auf dem Bulbus finden sich gelbliche Auflagerungen. Der mediale Teil des oberen Teiles des Augenlides ist ebenfalls in den Zerfall einbezogen worden. Gegen die Schädelbasis sind einige Siebbeinzellen eröffnet. Die bläuliche Hautverfärbung reicht nach rechts bis zur ursprünglichen Nasolabialfalte, nach oben bis zur Glabella, nach links

bis etwa 2 Querfinger vor dem Ohransatz. Die Unterlippe ist frei, ebenso die Zunge. Unterhautfettgewebe am Stamm ziemlich geschwunden, die Reste sind dunkelgelb verfärbt. Muskulatur schwach, etwas trocken.

Brusthöhle: Die Lungen sind hinten etwas verwachsen, vorn frei, sinken ziemlich zurück. Nach Lösen der Verwachsungen kommt man auf etwas dickere graugelbliche Auflagerungen am seitlichen Rand des linken Unterlappens. Herz und Perikard ohne wesentliche Besonderheiten.

Linke Lunge: Der Unterlappen ist groß, fühlt sich im allgemeinen fester an, entsprechend den vorher erwähnten Auflagerungen. In der Umgebung des unteren Randes finden sich eingesunkene Herde, über denen die Pleura graugelblich gefärbt und frei von Auflagerungen, offenbar nekrotisch ist. Darunter auf dem Durchschnitt kleine Zerfallshöhlen bis zu Haselnußgröße, die mit einem schmierig graugelblichen stinkenden Eiter gefüllt sind. Die Bronchien am unteren Teil des Unterlappens sind besonders stark gerötet. Das Lungengewebe stärker durchfeuchtet. In den großen Bronchien ebenfalls diese schmierigen graueitrigen Massen, aber nicht diese intensive Rötung. Der Oberlappen ist frei von Herden, ziemlich lufthaltig. Die rechte Lunge ist stärker verwachsen, besonders an den hinteren Teilen, so daß das Lungengewebe beim Herausnehmen etwas einreißt. Die untere Hälfte des Unterlappens fühlt sich auch fester an; auf dem Durchschnitt finden sich hier lobuläre graue und graurote, leicht körnige Herde innerhalb des stärker geröteten Lungengewebes. Der obere Teil des Unterlappens ist stärker durchfeuchtet, aber noch lufthaltig. Im hinteren Teile des Oberlappens finden sich auch etwas festere Stellen mit beginnender Infiltration. Von Tuberkulose ist nirgendwo etwas nachzuweisen. An der Lungenspitze eine leicht schwärzliche Verdickung der Pleura. In den Bronchien hier rechts ebenfalls der grauschmierig eitrige Inhalt, aber in wesentlich geringerer Menge.

Trachea und Ösophagus o. B.

Bauchhöhle: Die Leber schneidet mit dem Rippenbogen ab. Die Darmschlingen sind etwas gebläht. Peritoneum ziemlich trocken, keine Flüssigkeit, auch nicht im kleinen Becken. Der Magen leicht durch Gase ausgedehnt, sonst keine Besonderheiten. An der Oberfläche der Milz findet sich eine Verwachsung mit dem Netz im Bereich einer zirkumskripten Kapselverdickung. Auf dem Durchschnitt ist das Milzgewebe zäh, graurot, bluthaltig. Trabekel deutlich erkennbar.

In der Mitte des Dünndarmes findet sich nahe dem Mesenterialansatz ein grauer, überapfelgroßer Knoten von mehr fibröser Beschaffenheit, der mit dem Darmlumen nicht in Verbindung steht. Im Magen reichlich schmutzig bräunlicher Inhalt. Im Duodenum gallig gefärbter Inhalt. Magenschleimhaut graurötlich, etwas gequollen. Der Darm ist frei von Geschwüren.

Pankreas klein, ziemlich fest.

Leber und Gallenblase o. B.

Nebennieren, Nieren, Harnblase und Hoden o. B.

Kopfhöhle: Gehirngewicht 1450 g. Die Dura mater sitzt am Schädeldach fest, so daß sie nicht ablösbar ist und mit dem Schädeldach entfernt werden muß. Die weichen Häute des Gehirns sind zart, das Gehirn von entsprechender Struktur, äußerlich keine Besonderheiten, auch nicht am verlängerten Mark und am Halsmark. Auf den Querschnitten durch das Gehirn ist die Gehirnsubstanz feucht. Die Seitenventrikel sind etwas erweitert, mit klarem Liquor gefüllt. Auf dem Durchschnitt des Großhirns mäßig reichliche Blutpunkte, keine Herde. Plexus graurot gefärbt. Die Decken der Siebbeinzellen und der linken Orbita sind etwas grau gefärbt. Beim Aufschlagen der Keilbeinhöhle zeigt sich, daß die Schleimhaut schmutzig grau verdickt und mit schmierigem, grauem, stinkendem Eiter belegt ist.

Mikroskopischer Befund: An Knochenmarkausstrichen sind Granulationen an Myelozyten nicht mehr festzustellen. Es finden sich hauptsächlich kleine Rundzellelemente.

Pathologisch-anatomische Diagnose: Vomica gangraenosa permagna praecipue regionum nasalis et buccalis et oralis lateris sinistri faciei. Defectus partialis ossis maxillaris sinistri (e resectione). Defectus vomeris et partis magnae ossium nasalium et septorum ossei et cartilaginei nasi (e destructione). Vomica gangraenosa lobi inferioris pulmonis sinistri et pneumonia lobularis dextra. Oedema pulmonum. Vulnus regionis prozessus vocalis sinistri veterior et vomica gangraenosa parva ibidem (ex intubatione). Macies maxima.

Fragen wir uns nun, welche Ursachen in diesem Falle in Frage kommen. Es lag eine Rhinitis atrophicans cum Ozaena vor. Als Komplikation trat ein doppelseitiges Kieferhöhlenempyem hinzu.

Der Ausgangspunkt von Kieferhöhlenempyemen kann nasalen oder extranasalen Ursprungs sein. Von den extranasalen Ursachen kommt wohl in erster Linie die Infektion von den Zähnen aus in Frage. Dann folgen tertiäre Lues, Tuberkulose und Aktinomykose, schließlich Traumen. Hämatogen entstandene Infektionen der Kieferhöhlen sind kaum beobachtet worden.

Nach allgemeinen Erfahrungen sind die meisten aller Eiterungen der Oberkieferhöhle — man rechnet mit mehr als 80% — nasalen Ursprungs. Odontogene Eiterungen sind schon dadurch gekennzeichnet, daß sie sich kaum weiter auf die übrigen Nasennebenhöhlen ausbreiten, sondern sich wohl meist auf die Kieferhöhlen beschränken. Solche Eiterungen weisen oft einen unangenehmen Geruch auf, und röntgenologisch läßt sich der Zusammenhang zwischen Zahnwurzeleiterung und Kieferhöhlenerkrankung häufig durch den Zahnfilm nachweisen. Lues und Tuberkulose konnten durch den Befund, den negativen Ausfall der Wassermannschen Reaktion im Blut und Liquor, ebenso der übrigen serologischen Reaktionen und auch durch das Ausbleiben jedes Erfolges einer Salvarsan- und Jodkur, ferner durch Fehlen der Tuberkulinreaktion, den negativen Tierversuch sowie durch das negative histologische Bild ausgeschlossen werden.

Wenn Kuttner erwähnt, daß speziell syphilitische Erkrankungen der Nasennebenhöhlen zweifellos sehr häufig sind, so kann sich Kuttner vielleicht auf das Berliner Krankenmaterial früherer Zeit beziehen. Hajek dagegen lehnt die syphilitische Entzündung der Nebenhöhlen ganz ab. Trotz der negativen Resultate mit der im Blut und Liquor angestellten Wassermannschen Reaktion wurde mangels Nachweises einer anderen Ätiologie die antiluetische Therapie eingeleitet. Wenn auch selbstverständlich die Wassermannsche Reaktion nicht ohne weiteres zur Diagnose einer luetischen Nebenhöhlenerkrankung genügen würde — sie kann ja auch bei einem Luetiker als banale Sinuitis vorkommen — und man erst dann, wenn sich auf die spezifische Behandlung ein Schwinden der subjektiven und objektiven Erscheinungen bemerkbar macht, berechtigt wäre, derartige Nebenhöhlenaffektionen als spezifisch anzusehen, so gibt es doch Fälle, bei denen erst durch die spezifische Behandlung die Diagnose mit großer Wahrscheinlichkeit sichergestellt werden kann. So erwähnt Haiss einen Fall von Nasennebenhöhlenerkrankung, wo kein äußeres Zeichen einer Lues vorhanden war. Selbst die Wassermannsche Reaktion war negativ. Erst nach Salvarsaninjektion wurde der Wassermann positiv, so daß also erst dadurch die Diagnose gesichert war. Dieser erwähnte Fall wurde operiert, weiter antiluetisch behandelt und kam zur Heilung.

Natürlich ist die Prognose quoad sanationem außerdem von der augenblicklichen Körperverfassung abhängig.

Lionelli berichtet über einen Fall, wo die Sinuitis die einzige Manifestation einer luetischen Erkrankung war. Es handelte sich um eine Ostitis syphilitica mit ausgedehnten Nekrosen, die trotz einer antiluetischen Behandlung infolge Kachexie ad exitum kam. Jacques

erinnert daran, daß die Syphilis am Kopfe und besonders am Gesicht eine Prädilektionsstelle ihrer Lokalisation besitzt. Er hält die Veränderungen für metasyphilitische, die zwar durch die Lues verursacht, klinisch aber nicht mehr tatsächlich luetische Veränderungen der Gewebe sind.

Wenn dieser Verfasser sogar so weit geht, anzunehmen, daß alle seine Mitmenschen in irgend einer Weise mit Syphilis infiziert oder belastet sind, daß man daher bei allen unseren Erkrankungen zu berücksichtigen hat, daß sie sich auf einem derart vorbereiteten Boden abspielen, so wird man ihm darin kaum folgen können. Die Diagnose ist seiner Ansicht nach kaum objektiv zu ergründen, da alle Anzeichen, auch Wassermann und Therapie, unsicher sind.

Die negative Wassermannsche Reaktion, die erfolglose Behandlung mit Salvarsan und Jod, der ganz eigenartige klinische Verlauf sowie schließlich das histologische Bild, das keinen Anhalt für eine luetische Erkrankung bot, schlossen in dem hier besprochenen Falle die Diagnose Lues aus.

Es ist bekannt, daß durch Einwirkung chemischer Substanzen Zerstörungsprozesse an den Knochen auftreten können. Voraussetzung dafür ist aber, daß die davon befallenen Kranken im allgemeinen längere Zeit in derartigen Betrieben tätig waren. So war die Phosphornekrose wenigstens in früherer Zeit recht häufig als Ursache eines solchen destruierenden Prozesses anzusehen. Derartige Phosphornekrosen entstehen einmal infolge von Resorption des Giftes, das entweder in Form von Dampf oder Staub inhaliert wird, oder auch durch den Verdauungstraktus, wahrscheinlich aber auch durch Hautresorption in den Organismus gelangt. Andererseits kann das Gift auch auf unmittelbarem Wege auf den Kieferknochen einwirken, und zwar dadurch, daß es durch kariöse Zähne oder defekte Wurzeln in den Knochen gelangt. Der Phosphor kommt dann unmittelbar mit dem Periost in Berührung und erzeugt hier eine ossifizierende Periostitis, die natürlich bei Beteiligung von Bakterien eitrig wird. Im Anschluß daran kommt es zu einer Osteomyelitis. Phosphornekrosen sind sekundäre, also nicht reine Osteomyelitiden, deren erste Merkmale ohne besondere Erscheinungen schleichend heranziehen. Diese bestehen nun in abnorm großer Brüchigkeit der Knochen, namentlich der Kieferknochen, zum anderen in Verdickung und Sklerosierung.

Der Knochen wird vom Zahnfleisch entblößt und mehr oder weniger ausgedehnte Kieferabschnitte fallen der Nekrose anheim. Häufiger ist der Unterkiefer davon befallen. Wird aber der Oberkiefer nekrotisch, dann pflegt der Prozeß sich nicht darauf zu beschränken, sondern breitet sich nicht selten auch auf Augenhöhle und sogar Schädeldecke aus, wodurch wieder verhängnisvolle Komplikationen hervorgerufen werden. Solche Phosphornekrosen können auch entstehen, nachdem der Kranke schon jahrelang seinen Beruf gewechselt hat und in anderen Betrieben tätig ist, weil der einmal durch Phosphor geschädigte Knochen in seiner Resistenz gegenüber Infektionen erheblich eingebüßt hat. Im übrigen ist aber heute die Phosphornekrose seit Einführung wirksamer hygienischer Maßnahmen ziemlich selten geworden.

Sogar medikamentös verabfolgtes Arsen kann der Phosphor-

nekrose ganz ähnliche Kiefernekrosen hervorrufen. Wenn nämlich eine Arseneinlage, die zwecks Abtötung der Pulpa eingelegt ist, nicht ganz dicht verschließt, kann die Umgebung des Zahnes zunächst nekrotisch werden. Es kann sich sogar eine umfangreiche Ostitis mit Nekrose des Knochens anschließen. Kurzdauernde Einwirkung anorganischer Säuren schadet den Zähnen im allgemeinen recht wenig, da das Schmelzoberhäutchen verhältnismäßig resistent gegen Säuren ist. Wenn es aber infolge Verätzung des Zahnfleisches durch Säuren zu Ulzerationen gekommen ist, kann die Entzündung auf das Periodontium und das Kieferperiost übergreifen. Dadurch kommt dann Zahnausfall zustande und Entstehung von kleinen Knochennekrosen. Zu ausgesprochener Säurenekrose kommt es aber eigentlich nur dann, wenn andauernd starke Säuren auf dem Wege der Respiration in den Körper gelangen. Ähnlich, aber sehr viel schwächer, wirken organische Säuren.

Selbst das Radium kann einen solchen Einfluß auf die Knochensubstanz ausüben. So erwähnt Frederic B. Flinn einen Fall von Kieferhöhlenentzündung bei gleichzeitiger Radiumvergiftung. Und zwar beobachtete er bei einer Kranken, die in einem Radiumbetriebe tätig war, im Anschluß an eine Zahnextraktion eine ausgedehnte Kiefernekrose, die durch allgemeine Toxinämie zum Tode führte.

Keines dieser Momente kann als Ursache für unseren Fall in Frage kommen. N. war von Jugend auf in landwirtschaftlichen Betrieben tätig und hat ohne Unterbrechung in diesem Beruf bis zu seiner Klinikaufnahme gearbeitet. Niemals ist er in Fabriken tätig gewesen. Aus der Anamnese geht auch in keiner Weise hervor, daß irgend ein Trauma ätiologisch in Frage käme. Traumatische Empyeme entstehen wohl nur dadurch, daß das Blut, das durch ein Trauma in die Höhle ergossen wird, infiziert wird. Durch Einwirkung von Bakterien wird dann das in die Höhle ergossene Blut zersetzt. Ob die Eiterung nun hervorgerufen wird durch Bakterien, die aus der Nachbarschaft dorthin verschleppt wurden, oder durch solche, die von der Nasenhöhle dorthin gelangten, ist dabei gleichgültig. Es lag auch kein Grund vor, anzunehmen, daß eingedrungene Fremdkörper diese Eiterung hervorgerufen hatten. Viel eher war an eine Fortleitung primärer Krankheitsprozesse des Knochens zu denken. Es sind vor allem periostale und ostitische Prozesse, die mitunter ein Kieferhöhlenempyem bedingen und durch Fortschreiten der Periostitis auf die Umgebung oder auch durch Thrombose der Venen teils direkt, teils indirekt tödliche Komplikationen bedingen können.

Als weiteres ätiologisches Moment würden Infektionskrankheiten in Frage kommen. Wir wissen, daß diejenigen entzündlichen Prozesse der Nebenhöhlen, die durch Trauma oder durch Fortpflanzung pathologischer Prozesse aus der Umgebung entstehen, ein verhältnismäßig seltenes Vorkommnis darstellen. Um so größer ist die Zahl der Nebenhöhlenaffektionen, die im Gefolge von Infektionskrankheiten auftreten. Von den Infektionskrankheiten wäre in erster Linie die Influenza zu nennen, in deren Verlauf das Auftreten einer Nebenhöhlenerkrankung zu den gewöhnlichsten, fast konstanten Befunden gehört. Außer der Influenza sind Scharlach, Masern, Diphtherie, Zerebrospinalmeningitis, Gesichtserysipel, kruppöse

Pneumonie und schließlich Typhus zu nennen. Alle diese Infektionskrankheiten waren von vornherein durch Anamnese und klinischen Befund auszuschließen.

Für alle vorher angegebenen ätiologischen Momente konnte hier keinerlei Anhalt gefunden werden. Die klinischen Untersuchungen gaben keinen Anhalt für eine sichere Diagnose. Die am 7. II. 28 vorgenommene Oberkieferresektion offenbarte nur weiter den ausgedehnten schweren destruierenden Prozeß, der deutlich erkennen ließ, daß es sich hier nicht mehr um ein einfaches Empyem mit Beteiligung des Knochens, sondern wohl um eine seltene und ungewöhnliche beginnende sequestierende Ostitis handeln mußte.

Der Ausgangspunkt dieses Kieferhöhlenempyems ist augenscheinlich die Nase, wie es für die große Mehrzahl den Nebenhöhlenentzündungen ganz allgemein gelten dürfte. Diese Verbreitungsart wird ja im allgemeinen schon durch die anatomischen Tatsachen, daß die Schleimhaut der Nase und die der Nebenhöhlen in direktem Zusammenhang stehen, unterstützt. Für die hämatogene Entstehungsweise, die deshalb, weil die Schleimhaut der Nase und der Nebenhöhlen aus denselben Gefäßen mit Blut versorgt wird, naheliegen könnte, ließ sich keinerlei Anhalt gewinnen.

In unserem Falle handelt es sich um eine mit Atrophie, Borkenbildung und Fötor einhergehende Erkrankung der Nasenhöhle, nämlich um eine Rhinitis atrophicans. Mit aller Wahrscheinlichkeit ist hier die Erkrankung der Nebenhöhlen von der Nase fortgeleitet, ein sekundärer Vorgang, wie ein solcher Zusammenhang zwischen Ozäna und Kieferhöhlenerkrankung nicht selten besteht. Gerade das häufige, gleichzeitige Bestehen beider hat zunächst die Annahme einer ursächlichen Abhängigkeit der Ozäna von Nebenhöhlenentzündungen veranlaßt. Aus dem Schrifttum geht aber hervor, daß bei den Ozänafällen die histologische Untersuchung der Nebenhöhlengewebe vielfach völlig normale Verhältnisse ergab.

Im vorliegenden Falle hatte sich nun an die Ozäna ein Kieferhöhlenempyem angeschlossen. Damit war aber die Ausbreitung dieser Erkrankung nicht beendet, denn der Prozeß beschränkte sich nicht auf die Schleimhaut der Kieferhöhle, sondern in kurzer Zeit war auch die knöcherne Wand der Höhle befallen. Wenn man das Fortschreiten dieses Krankheitsprozesses näher betrachtet, dann würden wohl folgende Möglichkeiten zu erwägen sein: einmal können durch Thrombose von Venen, die den Knochen durchziehen, die Gefäße und dadurch die ernährende Blutzufuhr abgedrosselt werden. Die Folge davon ist dann die Nekrose. Oder aber es kommt durch unmittelbare Fortpflanzung des ulzerierenden Prozesses von der Schleimhaut auf die Umgebung zu einer Periostitis, Ostitis und zu Nekrosebildung mit Perforation. Schon infolge der schweren Veränderung der Schleimhaut und des Periostes auf beiden Seiten besteht die Möglichkeit, daß es zu rascher Nekrose beträchtlicher Knochenstücke kommen kann. Im Anschluß daran kam es in unserem Falle zur Bildung einer ausgedehnten Weichteilphlegmone mit Wangenschwellung und Ödem des unteren Augenlides sowie allmählich der ganzen Periorbita, so daß der Visus vollkommen aufgehoben war. Zuletzt war der ganze vordere linke Gesichtsschädel von dieser kollateralen Weichteilent-

zündung befallen, die anfangs kleine Perforation am harten Gaumen nahm mehr und mehr zu, bis endlich die ganze linke Gesichtshälfte diesem ulzerierenden Prozeß anheim gefallen war. Dem schon beginnenden Übergreifen auf die rechte Gesichtshälfte machte der Exitus letalis ein Ende.

Nur einen ähnlichen Fall vermochte ich in dem Schrifttum zu finden, der in der Festschrift für Manasse und Kümmel in diesen Beiträgen von Henning und Wirth aus der Heidelberger Klinik veröffentlicht wurde.

Ein stark ulzerierender Prozeß führte bei dem 26jährigen Mann zum Verlust der ganzen linken Nase und eines großen Teiles der Gesichtshälfte. Eine tiefgreifende Operation mit Abtragung der nekrotischen Knochenteile konnte den Weitergang der Erkrankung nicht hindern. Es wurden nacheinander die linke Nasenseite, Siebbein- und Kieferhöhle eröffnet. Wahrscheinlich wäre es noch zu weiteren Destruktionen gekommen, wenn dieser Kranke nicht an einer Lungen- und Darmtuberkulose unter dyspnoischen Erscheinungen ganz plötzlich zugrunde gegangen wäre. Phosphornekrose und Lues konnten in jenem Falle einwandfrei ausgeschlossen werden, desgleichen jede Art eines malignen Tumors, insbesondere Basalzellenkarzinom oder Sarkom. Wenn die Tuberkulose als Ursache auch nicht absolut sichergestellt werden konnte, so spielte sie hier doch eine besondere Rolle.

Die Tuberkulose des Knochens entsteht hämatogen, seltener lymphogen, von einem primären tuberkulösen Herd aus. Wo dieser primäre Herd, von dem die Knocheninfektion herstammt, gelegen ist, läßt sich in vielen Fällen klinisch nicht nachweisen. Es ist auch bei der langen Zeit, die zwischen dem Eindringen der Tuberkelbazillen und dem Manifestwerden der Knochentuberkulose liegen kann, durchaus möglich, daß der primäre Herd schon abgeheilt ist, ehe seine Metastase in Erscheinung tritt. Zudem ist die Tuberkulose des Oberkiefers und der Kieferhöhlenschleimhaut selten. Ob überhaupt die Kieferhöhlenschleimhaut primär an Tuberkulose erkrankt, ist bisher nicht einwandfrei erwiesen. Gewöhnlich handelt es sich um sekundäre tuberkulöse Erkrankungen bei allgemeiner Tuberkulose oder doch um Tuberkulose der benachbarten Organe. In unserem Falle fanden sich selbst bei der Autopsie keine intrapulmonalen oder anderweitig lokalisierten Prozesse, die den Verdacht auf eine Tuberkulose hätten begründen können. Zur Entscheidung war klinisch auch die Tuberkulinhautreaktion herangezogen, die negativ ausfiel. Solche Veränderungen wurden in dem Falle der Heidelberger Klinik nachgewiesen. Um noch sicherer zu gehen, wurden von uns exzidierte Gewebsstücke mikroskopisch untersucht, denn das histologische Bild der Tuberkulose ist meist unverkennbar. Aber auch das ergab keinen Anhalt für eine spezifische tuberkulöse Erkrankung. Ja selbst die tierexperimentelle Probe fiel negativ aus.

Infolge der beruflichen Tätigkeit des Kranken als Landarbeiter mußte in die Differentialdiagnose auch die Aktinomykose hineinbezogen werden. Aus der Gewohnheit mancher Menschen, Ährenteile in den Mund zu nehmen und zu kauen, ist die Lieblingslokalisation der Aktinomykose in der Mundhöhle herzuleiten.

Speziell sind es die Kiefer- und Wangenaktinomykose, die ihren Ausgangspunkt von kariösen Zähnen nehmen. Nach Durchtritt durch das Foramen apicale kann diese Erkrankung von der Zahnwurzel aus weiter zerstörend vordringen, perforieren und schließlich die charakteristische Fistelbildung zeigen. Gelangt der Prozeß bis an den Knochen, so tritt zunächst eine Periostitis auf, an die sich dann nekrotisierende Prozesse anschließen. Bei der Wangenaktinomykose kommt es sehr bald zur Bildung von zelligen Infiltraten, die zentral erweichen. Wenn sich nun noch durch eine Mischinfektion Phlegmonen und Abszesse entwickeln, kann die Diagnose erheblich erschwert werden.

Die charakteristische Fistelbildung sowie die brettharte Infiltration fehlten bei unserem Kranken vollständig. Außerdem hätte man schon makroskopisch die in dem Granulationsgewebe oder im Eiter befindlichen schwefelgelben, etwa sandkorngroßen Körner, die die drusenförmigen Kolonien des Aktinomyzespilzes darstellen, sehen können. Die mikroskopische Untersuchung schloß mit Sicherheit auch diese Erkrankung aus.

Eine andere Erkrankung, die speziell im Gesicht, und zwar an Wangen, Zahnfleisch, Gaumen oder Lippen auftritt, ist die Noma. Dieser Wangenbrand befällt vorzugsweise das Kindesalter, event. im Gefolge von Infektionskrankheiten, wie Masern, Typhus, Diphtherie, Lues, ferner ulzeröser Stomatitis und Tuberkulose, oder es sind allgemein schlechte hygienische Verhältnisse, die die Resistenz des Organismus brechen und den Boden für eine Infektion vorbereiten. Das hohe anhaltende Fieber und die dabei auftretenden Bewußtseinsstörungen, die Schmerzlosigkeit des Prozesses, die blauschwarze Verfärbung und das Fehlen der entzündlichen Rötung in der Umgebung des Prozesses sind so charakteristisch, daß man den Wangenbrand kaum verkennen kann. Er ist deshalb differentialdiagnostisch hier nicht in Betracht zu ziehen. Dazu kommt, daß Erwachsene in den seltensten Fällen davon befallen werden. Gräff veröffentlicht allerdings einen Fall von verjauchtem Kieferhöhlenempyem, das nach außen und in die Nasenhöhle eingebrochen war und zu schwerster Zerstörung des harten Gaumens und der Weichteile des Gesichts geführt hatte, und das auf dem Wege der Gefäßscheiden der Riechnerven eine jauchige Zerstörung der Dura sowie eine Nekrose der Hirnsubstanz herbeigeführt hatte. Lues war auch in diesem Falle durch Anamnese und Befund auszuschließen. Auf Grund des eigenartigen Nebeneinander der Gewebsalteration und des bakteriologischen Befundes — er fand grobwellige Spirochäten — bezeichnete er diese Erkrankung als Noma cerebri. Ob sich bei unserem Falle vielleicht ähnliche zerebrale Erscheinungen gezeigt hätten, wenn der Exitus hätte aufgehalten werden können, bleibt dahingestellt; die Möglichkeit besteht allerdings.

Schwere fortschreitende Nekrosenbildungen, die auf die Wirkung der Fusospirochätose zurückzuführen sind, wurden namentlich in der Nachkriegszeit wiederholt beobachtet. Gewöhnlich ging dem Prozeß eine Influenza voraus. So sah Uffenorde z. B., um einen charakteristischen derartigen Fall hier aufzuführen, bei einem etwa 30jährigen, früher gesunden Manne von der Mandel aus einen

schweren diffusen Prozeß in derselben Art auftreten. Trotz sorgfältigster und häufigster Untersuchung war weder für Diphtherie, Tuberkulose noch Syphilis irgend ein Anhaltspunkt gegeben. Es war nur die Fusospirochätose nachweisbar. Der geradezu gangränöse Prozeß mit wechselnd hohen Temperaturen trotzte den therapeutischen Bemühungen örtlicher und allgemeiner Art (Neosalvarsan-Trypaflavin-Dispargeninjektionen u. dgl.). Er ließ sich nicht aufhalten. Wegen sich steigernder Dyspnoe mußte die Tracheotomie und schließlich wegen Dysphagie die Gastrotomie gemacht werden. Nach vielen Wochen kam es zum Exitus.

Maligne Tumoren, die differentialdiagnostisch hierbei in Frage kommen konnten, wie Sarkom oder Karzinom, Tumoren, die wohl am häufigsten von Nasennebenhöhlen ausgehen, sind klinisch durch den mikroskopischen Befund mit Sicherheit ausgeschlossen.

Wenig wahrscheinlich ist es auch, daß trophoneurotische Prozesse hier als auslösendes Moment in Betracht kommen. Wohl ist bekannt, daß es z. B. bei einer Syringobulbie oder Syringomyelie gelegentlich auf Grund von trophoneurotischen und vasomotorischen Störungen in Gestalt von Paraesthesien, Ulzerationen, Panaritien und phlegmonösen Prozessen zu Knochennekrosen kommen kann; es sind aber größtenteils die Phalangen, die entsprechend dem pathologisch-anatomischen Substrat davon befallen werden. Nun sind aber bisher keine eigenen trophischen Nerven nachgewiesen worden, von denen die Ernährung der Gewebe abhängen könnte. Eher ist anzunehmen, daß funktioneller und trophischer Einfluß dasselbe sind. Der funktionelle Reiz hat eine trophische Wirkung, andererseits bewirkt nach Roux Erkrankung oder Verletzung des Sympathikus vasomotorische und dadurch mittelbar trophische Störungen. Harbitz berichtet, daß ein geringer Prozentsatz von Leprafällen trophoneurotische Atrophie zeigen, die namentlich den Knochen befallen. Dabei werden alle Kategorien von Nerven, wie motorische, sensible und vasomotorische betroffen, nicht aber hypothetische, spezifisch trophische Nervenfasern. Von diesen trophoneurotischen Störungen werden besonders periphere Knochen an den Extremitäten befallen. Derartig schwere Knochennekrosen im Bereich des Gesichtsschädels, z. B. als Folge von Syringomyelie sind in dem Schrifttum bisher nicht erwähnt. Eine Nerven- und Ganglienuntersuchung ist nicht vergenommen worden.

Die Frage, ob es sich vielleicht um eine Osteomyelitis des Oberkiefers gehandelt hat, ist nach dem klinischen Verlauf schon im negativen Sinne zu beantworten. Einmal ist eine primäre Osteomyelitis bei Erwachsenen sehr selten. Zudem ist der Beginn ein andersartiger. Jede akute Osteomyelitis beginnt mit hohen Temperaturen, event. Schüttelfrost, ohne jegliche Prodromalerscheinungen. Gleichzeitig mit der Sequestration setzt auch eine Knochenneubildung ein, die um den nekrotischen Knochen herum eine rindenartige Substanz von mehr oder weniger festem Knochengewebe bildet. Dieser Demarkationsvorgang führt zur Bildung von Totenladen, in deren Innerem, in Granulationen eingebettet, der Sequester liegt. In unserem Falle war einmal der Beginn ein ganz anderer, es bestanden kaum Temperaturen, es kam überhaupt nicht zur Bildung von Totenladen;

alles war ja nur eine nekrotische, zerfallende, stinkende Masse. Nichts sprach für eine Osteomyelitis.

Zuletzt will ich noch die Tatsache erwähnen, daß die Fälle, bei denen sich im Anschluß an Infektionen schwerste septische Zustände mit teilweise letalem Ausgang einstellten, an Zahl erheblich zugenommen haben. So beobachtete man bei den nach dem Kriege so häufig auftretenden Grippeepidemien bei anscheinend prognostisch günstig ablaufenden Prozessen plötzlich schwerste septische Zustände, die jeder Therapie zum Trotz ad exitum führten. Das gleiche beobachtete man bei Anginen, bei denen nach ulzerösem Zerfall der Tonsillen der Prozeß weiter fortschritt und schließlich zum Tode führte; bei diesen Fällen erwies sich vielfach jede Therapie als machtlos. Wenn auch unser Fall mit den eben erwähnten nicht in Zusammenhang zu bringen ist, so ist doch immerhin die Möglichkeit erwähnenswert.

Auf Grund dieser differentialdiagnostischen Erwägungen können wir also für den eigenartigen feuchten Brand, der allmählich Schleimhaut, äußere Weichteile und auch Knochen ergriff, keinerlei Ursache finden. Es handelt sich nicht etwa um eine Ostitis oder Osteomyelitis im gewöhnlichen Sinne, die an Zähnen, am Alveolarfortsatz oder am Os maxillare anfaßte, und von der Nase oder Kieferhöhle ausging, sondern hier trat ohne erkennbare Ursache eine schwerste Ernährungsstörung auf, die allmählich sich verstärkte und weiter um sich griff. Als ihr Ausdruck im beginnenden Stadium muß auch der ozänöse Prozeß in Nase und Nebenhöhlen, auch die paradentotische Veränderung an den Zähnen, die Alveolarpyorrhöe, gelten. Der gangränösen Zerstörung fielen Weichteile und Knochen anheim, wobei auch ohne besondere Veränderungen im Blutbilde, am Nervengewebe, serologisch, oder an den anderen Organsystemen oder auch an dem örtlichen Gewebe eine Sepsis und allgemeine Kachexie sich entwickelte. Vergleichen wir unseren Fall mit dem einzigen aus dem Schrifttum, der hierher gehört — der Fall der Heidelberger Klinik —, so ist zwar beiden die Weichteil- und Knochenzerstörung gemeinsam. Da der Kranke der Heidelberger Klinik aber bei der Sektion Tuberkulose in Lungen und Darm aufwies, ist diese Ursache natürlich auch für die örtliche Veränderung am Oberkiefer naheliegend, wenigstens ihre Mitwirkung nicht von der Hand zu weisen. Durch die Lungen- und Darmtuberkulose war der Kranke ja kachektisch und bot infolgedessen auch besonders ungünstige Verhältnisse, d. h. Fehlen der Gewebsreaktion, wodurch der nekrotisierenden Entzündung das Zerstörungswerk erleichtert wurde. Ob die von den Verfassern der Mitteilung angeschuldigten Bakterien, event. auch gemeinsam mit der allgemeinen Tuberkulose eine spezifische Rolle bei dem schweren Prozeß gespielt haben, erscheint zweifelhaft.

Zum Schluß erfülle ich die angenehme Pflicht, Herrn Prof. Dr. Uffenorde für die freundliche Überlassung des Themas sowie für die Anregungen und die Durchsicht der Arbeit meinen ergebensten Dank auszusprechen.

Literatur

Hajek, Pathologie und Therapie der entzündlichen Erkrankungen der Nebenhöhlen der Nase. Franz Deuticke, Leipzig u. Wien, 1926, 5. Aufl.

Haiss, L., Die Syphilis der Highmorshöhle (Shurnal uschwych, nossowych i gorlowych holesny 1925, W. 3—4).

Jacques, Syphilis polypose ete rhinantrites. Gesellschaftsberichte. Congrès français d'oto-rhino-laryngologie, Paris. Sitzung vom 15.—18. X. 24.

Kuttner, A. u. J. Lachmann, Die Fortschritte auf dem Gebiete der Erkrankungen der Nase und ihrer Nebenhöhlen. Internat. Zbl. Ohrenheilk., 1923, Bd. 22, H. 1—3, S. 1—35.

Lionelli, F., Klinischer Beitrag zur syphilitischen Pansinuitis. Bericht aus der Universitätsklinik für Ohren-, Nasen- und Halskranke (Prof. G. Ferreri) 1908.

Flinn, Frederik B., A case of antral sinusitis complicated by radium poisoning. Laryngoscope, 1927, Bd. 37, Nr. 5, S. 341—349.

Gräff, S., Noma cerebri als Folgeerscheinung eines verjauchten Oberkieferempyems (1. Tag der südwestdeutschen Pathologen. Mannheim, 21. u. 22. V. 1922). Zbl. Path., 1922, Bd. 33, Nr. 1, S. 8.

Henning u. Wirth, Ein diagnostisch unsicherer Fall von Ulcus faciei bei einem Individuum mit Lungen- und Darmtuberkulose. Passow-Schäfer-Beiträge, Bd. 23, S. 1.

Lebenslauf

Ich, Hellmuth Lüdtke, geboren am 22. November 1902 zu Soltnitz, Kreis Neustettin, bin der Sohn des verstorbenen Kaufmanns Arthur Lüdtke und seiner Ehefrau Ida, geb. Lubenow.

Ich besuchte in Stettin die Vorschule und das Stadtgymnasium. Später besuchte ich das städt. Gymnasium zu Gartz a. O. und das staatl. Gymnasium zu Dramburg, wo ich September 1923 das Abiturientenexamen bestand. Vom Wintersemester 1923/24 bis Ostern 1927 studierte ich an der Universität zu Greifswald Medizin. Im Sommer 1927 wechselte ich die Universität und studierte in Wien. Vom Wintersemester 1927/28 bis März 1929 studierte ich wieder in Greifswald, wo ich am 13. März 1929 das medizinische Staatsexamen mit gut bestand. Vom April bis September 1929 war ich als Sanitätsoffiziersanwärter dem Ausbildungsbataillon in Marburg a. d. Lahn zugeteilt und bin seit 1. Oktober 1929 zwecks Ableistung meines praktischen Jahres als Unterarzt am Standortlazarett Stettin tätig.